

物装入配套的试管中立即送检。

1.2 试剂仪器和方法 采用珠海迪尔公司生产的支原体(Uu/Mh)分离培养药敏试剂盒,严格按照试剂说明书规程操作。Uu 37℃培养 24 h 阳性, Uu ≥ 10⁴ cfu 判定检出。药敏试验根据 Uu/Mh 生长情况判断,高浓度、低浓度均不变红者为敏感,低浓度变红、高浓度不变者为中介,高浓度、低浓度均变红者为耐药。

2 结 果

190 份标本中其中 Uu 感染阳性 78 份,其阳性率 41.0%, 男性 5 例标本均为阴性,可能因为标本例数太少,未能检出阳性结果。2 例 Mh 单纯感染阳性率 1.05%。Mh 阳性例数太少,无统计学意义故未纳入药敏试验统计分析。Uu 药敏试验结果,见表 1。

表 1 Uu 对 9 种抗菌药物的药敏试验分析[n(%)]

抗菌药物	敏感	中介	耐药
克拉霉素	63(80.76)	3(3.84)	12(15.38)
罗红霉素	42(53.84)	10(12.82)	26(33.33)
强力霉素	75(96.15)	0(0.00)	3(3.84)
司巴沙星	22(28.20)	25(32.05)	31(39.74)
左氧氟沙星	11(14.10)	47(60.25)	20(25.64)
红霉素	20(25.64)	13(16.66)	45(57.69)
阿奇霉素	64(82.05)	3(3.84)	11(14.10)
美满霉素	74(94.87)	2(2.56)	2(2.56)
四环素	74(94.87)	0(0.00)	4(5.12)
氧氟沙星	14(17.94)	29(37.17)	35(44.87)
交沙霉素	78(100.00)	0(0.00)	0(0.00)
环丙沙星	3(3.84)	5(2.63)	70(89.74)

3 讨 论

支原体感染与许多疾病有关,常见于泌尿生殖道感染、男

性慢性前列腺炎及女性早期流产、死胎、不孕等^[2]。Uu 感染率国内报道为 49.13%, 国外报道为 20.00%~60.00%^[3-6]。本研究结果显示,泌尿生殖道感染以 Uu 感染为主,与近期文献报道接近^[4], 190 份标本中 Uu 感染阳性 78 份阳性率为 41.0%。

Uu 感染者对交沙霉素、强力霉素、美满霉素、四环素、阿奇霉素、克拉霉素耐药率低。而对环丙沙星、司巴沙星、左氧氟沙星、氧氟沙星、红霉素耐药率高,与近期文献报道接近^[7-8]。建议对支原体感染者应进行药物敏感性检测,选择敏感药物,以减少耐药菌株产生。

参考文献

[1] 林惠玲,王德. 393 份泌尿生殖道感染支原体检测及其药敏结果分析[J]. 中国热带医学, 2008, 8(2): 672-673.
 [2] 陆德源. 医学微生物学[M]. 5 版. 北京: 人民卫生出版社, 2001: 86.
 [3] 农宝安,许进福. 已婚育龄妇女泌尿生殖道支原体感染的临床研究[J]. 医学检验与临床, 2011, 8(3): 289-290.
 [4] 谢军花. 支原体的培养和鉴定和药敏试验分析[J]. 临床检验杂志, 2010, 28(6): 480.
 [5] 张玲,胡金树. 泌尿生殖道支原体培养分析[J]. 中国医药导刊, 2012, 14(1): 116.
 [6] 郑文霞. 泌尿生殖道感染的支原体鉴定及药敏分析[J]. 中国社区医师, 2012, 14(4): 17-18.
 [7] 高昆,韩倩. 泌尿生殖道感染解脲脲原体培养及耐药性分析[J]. 当代医学, 2012, 18(2): 2-3.
 [8] 王明兴,董秀莲. 女性生殖道支原体检测及药物敏感性分析[J]. 中外健康文摘, 2011, 8(43): 623-625.

(收稿日期: 2012-02-15)

Southgate 胭脂红染色显示涎腺黏液表皮样癌黏液的应用

杨世娟,翁秀琴,彭凤英(福建省肿瘤医院病理科,福州 350014)

【摘要】 目的 探讨 Southgate 胭脂红染色显示涎腺黏液表皮样癌(MEC)黏液的应用价值。**方法** 回顾性分析该科室自 1997 年 1 月至 2011 年 8 月间确诊为 MEC 的 96 例患者,分析 Southgate 胭脂红染色与常规 HE 染色的两种方法,并对染色结果进行分析总结。**结果** Southgate 胭脂红染色对 MEC 中黏液显色效果最佳。**结论** Southgate 胭脂红染色对 MEC 中黏液显示效果优于常规 HE,结果稳定、不易褪色,是诊断 MEC 一补充染色方法,也可作为其他非黏液性肿瘤鉴别诊断的染色方法。

【关键词】 涎腺, southgate 胭脂红染色; HE; 光镜观察

DOI: 10. 3969/j. issn. 1672-9455. 2012. 16. 045 文章标志码: B 文章编号: 1672-9455(2012)16-2051-02

涎腺黏液表皮样癌(MEC)是涎腺恶性肿瘤中最常见的一种,也是发病率最高的一种,约占涎腺恶性肿瘤的 29.6%^[1]。黏液染色阳性是诊断 MEC 的重要指标之一。也是由于常规染色 HE 对涎腺黏液癌中的黏液显示不清,呈现污秽的淡蓝色^[2],为显示、区分与确定组织的某种正常成分或病理过程中出现的一些异常物质和病变的特殊形态、特征,而采用特殊染色方法^[3]。根据 MEC 中组织结构特点、染色原理,本科采用 MC 染色(MC),得到了满意的染色效果,现报道如下。

1 资料与方法

1.1 一般资料 收集本院自 1997 年 1 月至 2011 年 8 月确诊

为 MEC 患者 96 例,年龄 28~55 岁。标本经 10% 甲醛固定、石蜡包埋,4 μm 切片 2 张,常规脱蜡至水,分别行常规 HE 染色制片及特殊黏液 MC 染色。

1.2 MC 染色法^[4]

1.2.1 试剂的配制 Southgate 贮备液:胭脂红 1 g,无水乙醇 50 mL,蒸馏水 50 mL,氢氧化铝 1 g,无水氯化铝 0.5 g。先将无水乙醇和蒸馏水 1:1 混合,依次加入试剂,搅拌,水浴中煮沸 3 min,冷却至室温过滤,并用 50% 乙醇加至总量 100 mL。临用前取贮备液 1 份,蒸馏水 4 份混合使用。也可直接用贮备液来染色。

1.2.2 染色步骤 (1)切片脱蜡至水;(2)苏木素染核 5 min;(3)自来水洗,1%盐酸乙醇分化;(4)流水冲洗 10 min;(5)Southgate 稀释染液 30 min;(6)水洗;(7)常规脱水透明,中性树脂封固。

2 结 果

镜检:MEC 瘤体主要由黏液细胞、表皮细胞和中间细胞组成,根据其比例不同和间变程度不同可分高分化和低分化,高分化镜下黏液细胞占 50%以上,MC 呈强阳性。低分化镜下黏液细胞较少,不足 10%,所以 MC 呈部分阳性。MC 黏液镜下显示清晰的深玫瑰色,HE 染色黏液呈模糊的淡蓝色,见图 1、2。96 例 MEC 中 MC 染色阳性率为 100%。

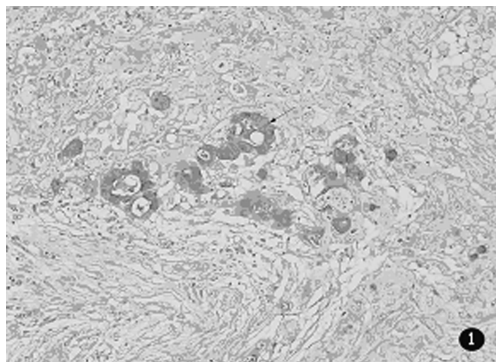


图 1 颌下腺黏液表皮样癌(MC×20)

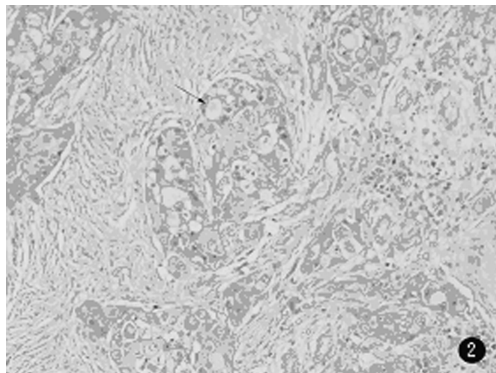


图 2 颌下腺黏液表皮样癌(HE×20)

3 讨 论

病理制片常规采用 HE 染色,它只显示各组织正常成分和

病变的一般形态结构。根据 HE 染色所示的结果,针对不同病变,特别在 HE 切片中不易看清楚或很难判定的病变,做相应的特殊染色进行验证。MC 根据铝与胭脂红形成一种螯合物,使分子变为正电荷,允许它与低密度的酸基质黏液物质结合,而使它显色^[5-6]。MC 染色作用很多,如用于一般黏液性病变的观察,像黏液水肿等;在许多肿瘤的诊断与研究中,用显示黏液的染色方法进行观察和鉴别,如 MEC 与鳞状上皮癌鉴别,同时在判断原发肿瘤的位置也很有价值,还可用于真菌、隐球菌的染色等。临床上像 B 超、CT 等检查虽对肌体无损,但不能确诊,只能作为辅助诊断。用穿刺细胞学存在一定的危险性,一般不使用。本研究结果显示,在 HE 染色基础上,96 例 MC 中的 MC 染色阳性率 100%,所以其是确诊 MEC 的重要指标之一。MC 染色结果稳定、操作简单、对比度好、不易褪色、试剂价格低廉,对涎腺的 MEC 诊断有重要作用^[7-8]。应用特殊染色对确定和鉴别诊断、深入研究病变性质及发生机制及提高诊断质量与水平、促进医学全面发展具有重要意义。

参考文献

[1] 俞光岩.涎腺疾病[M].北京:北京医科大学/中国协和医科大学联合出版社,1994:157-163.
 [2] 张哲,陈辉.实用病理组织染色技术[M].沈阳:辽宁科学技术出版社,1988:141-142.
 [3] 张哲,陈辉.实用病理组织染色技术[M].沈阳:辽宁科学技术出版社,1988:31-32.
 [4] 凌启波.实用病理组织特殊染色和组织技术[M].广州:广东高等教育出版社,1988:57-58.
 [5] 李诗敏,王纾宜.耳鼻喉黏液表皮样癌 15 例临床分析[J].中国癌症杂志,2005,15(6):551-553.
 [6] 凌启波.实用病理组织特殊染色和组织技术[M].广州:广东高等教育出版社,1988:58.
 [7] 回允中.肿瘤组织病理学诊断[M].3 版.北京:北京大学医学出版社,2009:275-276.
 [8] 白美玲,赵志刚,李鹏,等.涎腺黏液表皮样癌相关生物标志物研究进展[J].河北北方学报:医学版,2008,25(4):79-82.

(收稿日期:2012-02-22)

4 615 例婴儿血锌检测结果分析

韦柳宏,范 微,罗红梅,杨莉莉(广西壮族自治区柳江县妇幼保健院检验科 545100)

【摘要】 目的 了解该地区 0~12 个月龄婴儿体内微量元素锌的含量状况。**方法** 采用原子吸收光谱仪对儿童保健门诊体检的 4 615 例 0~12 个月龄婴儿末梢指血进行微量元素锌检测。**结果** 不同性别婴儿低锌所占比例差异无统计学意义($P>0.05$),婴儿血锌含量低锌百分率在 3~5 个月组开始明显增高,6~8 个月组血锌含量明显低于正常值下限,其低锌发生率最高,其次是 9~12 个月组。**结论** 婴儿在低龄时已经存在低锌现象,建议重视哺乳期母亲合理膳食,增强锌营养素的摄食;适时对婴儿进行微量元素检测,有针对性地强化膳食指导,必要时补给锌元素,合理给予营养,促进婴儿健康成长。

【关键词】 婴儿; 微量元素; 锌

DOI:10.3969/j.issn.1672-9455.2012.16.046 文献标志码:B 文章编号:1672-9455(2012)16-2052-02

微量元素对人体生理作用十分重要,尤其是维持机体生长、发育和参与正常免疫功能的必需微量元素。近年来,研究者对儿童锌缺乏问题广泛关注。本研究为了解本地区婴儿锌

的营养状况,对 2010 年 3~12 月间到本院儿童保健门诊进行健康体检的 4 615 例 0~12 个月龄婴儿进行血锌含量检测,现将结果报道如下。