

18 例耳郭巨大血管瘤治疗的临床观察

全超坤,张龙城[△],林欣然,李咏玲(中国人民解放军第三〇三医院耳鼻咽喉头颈外科,广西南宁 530021)

【摘要】 目的 观察耳郭巨大血管瘤手术治疗的疗效。**方法** 回顾性观察 2005 年至 2011 年收治的 18 例耳郭巨大血管瘤患者手术治疗后的疗效。**结果** 18 例患者均治愈,重建耳郭成活,13 例患者耳后区血管瘤一次治愈,耳前区血管瘤经多次平阳霉素注射或微波凝灼,基本治愈。术后 6 个月至 1 年有 5 例患者局部复发出现约米粒大小的数个小血管瘤,采用微波热灼治疗,随访 1 年未见局部复发。**结论** 耳郭血管瘤的治疗手段众多,应依据血管瘤大小、发病部位、以及侵犯的范围选择合理的治疗方案,以最大限度去除血管瘤,保留耳郭形态。

【关键词】 耳郭; 血管瘤; 治疗

DOI:10.3969/j.issn.1672-9455.2014.01.016 文献标志码:A 文章编号:1672-9455(2014)01-0036-02

Clinical observation on treatment in 18 cases of giant auricle hemangioma QUAN Chao-kun,ZHANG Long-cheng[△], LIN Xin-ran,LI Yong-ling (Department of Otolaryngology, Head and Neck Surgery, 303 Hospital of PLA, Nanning, Guangxi 530021, China)

【Abstract】 Objective To observe the clinical effect of operative treatment in the patients with giant auricle hemangioma. **Methods** The curative effect of 18 cases of giant auricle hemangioma treated by operation in this hospital during 2005-2011 were retrospectively observed. **Results** 18 cases all were cured with survival reconstructed auricles. Among 13 cases, hemangioma in postauricular region was cured by once operation and hemangioma in preauricular region was basically cured by repeated injection of pingyangmycin or the microwave coagulation therapy. 5 cases had the local recurrence of some small hemangioma in postoperative 6-12 months, and were treated by the microwave therapy, and the local recurrence was not found after 12-month follow up. **Conclusion** There are multiformity therapeutic measures on giant auricle hemangioma. The rational therapy scheme should be chosen according to the hemangioma size, lesion site and invasive range to remove hemangioma to largest extent and reserve auricle shape.

【Key words】 auricle; hemangioma; therapy

耳郭巨大血管瘤范围广,侵及耳郭及耳周组织,部位特殊,由于瘤体与正常组织无明显分界,术中止血困难、手术涉及创面修复及耳郭重建等问题,耳郭巨大血管瘤的治疗仍是一个棘手的临床难题。此病具有诊断易、治疗难、手术后复发率高等特点,且要考虑到患者的美容要求。当前血管瘤的治疗方法有很多,如手术治疗、放疗、瘤体内药物注射治疗、微波治疗、激光治疗等。耳郭巨大血管瘤单靠上述单一的手术、物理或药物治疗已难以彻底根治,治疗手段首选以手术治疗为主,再辅以上述其他治疗手段的综合治疗方案,本文选取最近几年来本科室收治的 18 例耳郭巨大血管瘤患者的临床资料进行回顾性分析,现报道如下。

1 资料与方法

1.1 一般资料 回顾性分析 2005~2011 年本科室收治的 18 例耳郭巨大血管瘤患者手术治疗的临床资料。其中,男 13 例,女 5 例;年龄 18~55 岁,平均 35.8 岁;血管瘤部位:18 例患者血管瘤均覆盖在一侧整个耳郭组织,其中 3 例患者侵及外耳道入口、耳甲腔,13 例患者侵及耳后沟、乳突、枕颞部,18 例患者患侧耳郭均呈不同程度增大,5 例患者耳郭软骨增大,血管瘤最大的 1 例患者肿瘤约 15 cm×8 cm,1 例患者局部有少许破溃,瘤体边界不清,呈暗红色,表面呈凹凸不平,质软。

1.2 治疗方法

1.2.1 通过触诊或术前超声检查多可明确较大的供血血管,手术时先予结扎。

1.2.2 在耳后枕颞部血管瘤边缘切开至肌膜,沿肌膜分离,随时结扎或凝灼穿过肌膜、进入血管瘤的血管。分离至耳后沟。

1.2.3 沿耳郭缘切开,至耳后软骨膜,于耳郭背部在软骨膜外分离,随时结扎或凝灼穿过软骨膜、进入血管瘤的血管。分离至耳后沟,将耳郭背部及耳后枕颞部血管瘤切除。创面凝灼止血。

1.2.4 取下腹部或大腿部全层或中厚皮片,移植、覆盖耳郭背部及耳后枕颞部创面。术部覆盖凡士林纱布、棉花,用留长的缝合线尾打包,加压固定移植皮片,术后 12 d 打开。

1.2.5 耳郭前方、耳甲腔血管瘤,除较大者予切除外,用平阳霉素分次注射或分区微波凝灼,使其逐渐萎缩。

1.3 疗效评价 术后随访 6 个月至 3 年,疗效评价标准为(1)临床治愈:血管瘤彻底消失,没有或者只有少量的瘢痕形成;(2)临床基本治愈:没有或者只有少量的血管瘤残存,有或者没有瘢痕形成;(3)临床好转:有明显的血管瘤残存,有或者没有瘢痕形成;(4)临床无效:血管瘤无明显变化,有或者没有瘢痕形成;(5)临床复发:首次治疗效果达临床基本治愈及以上,但是 6 个月内在原手术区域再次出现血管瘤。

2 结 果

18 例患者均治愈,重建耳郭成活,13 例患者耳后区血管瘤一次治愈,耳前区血管瘤经多次平阳霉素注射或微波凝灼,基本治愈。术后 6 个月至 1 年有 5 例患者局部复发出现约米粒大小的数个小血管瘤,采用微波热灼治疗,随访 1 年未见局部

复发。2 例病例照片见图 1、2。

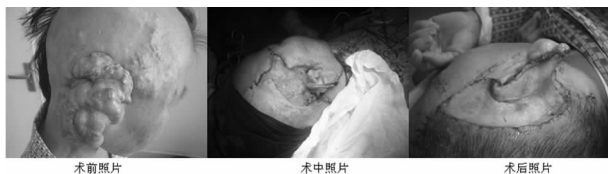

图 1 典型病例 1 右耳郭、颞部血管瘤

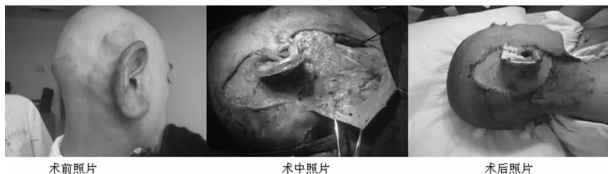


图 2 典型病例 2 右耳郭、颞颈枕项部血管瘤

3 讨 论

早在 1980 年 Mulliken 等学者依据血管内皮细胞的生物特性和组织病理特点以及血管瘤的临床表现将其分为血管畸形和真性血管瘤两个类型^[1]。血管畸形包括动静脉畸形(如蔓状血管瘤)、静脉畸形(如海绵状血管瘤)、毛细血管畸形(如葡萄酒斑)。混合性血管瘤及草莓状血管瘤属于真性血管瘤,血管瘤和血管畸形的发生、发展是一个漫长的过程。Mulliken 等学者认为血管畸形的发病机制是胚胎血管在产生、发展的过程中发生组织结构异常,其血管内皮细胞的分裂形式是正常的;血管瘤具有以血管内皮细胞增殖密度增高为特征的肿瘤增生期和消退期。血管瘤及血管畸形好发于颌面部,常见于外耳、耳前区、嘴唇、鼻尖、腮腺及口咽部,大约占 60%^[2]。

耳郭巨大血管瘤由于范围广、瘤体与正常组织无明显分界、术中止血困难、手术涉及创面修复及耳郭重建等问题,耳郭巨大血管瘤的治疗仍是一个棘手的临床难题。当前耳郭巨大血管瘤的治疗手段众多,诸如外科手术、放疗、瘤体内药物注射、微波、激光、冷冻等治疗手段。放疗:常行³²P 敷贴治疗或定位放疗,多用于皮内型毛细血管瘤的治疗,皮内型毛细血管瘤含有大量的幼稚血管内皮细胞,其对放射线很敏感,治疗效果显著,但是放疗也有不良反应,放射线对已经发育成熟的组织没有抑制作用,但却对未成熟的正常组织有较强的抑制作用^[3-4]。血管瘤体内药物注射:常用药物为平阳霉素,其可以导致肿瘤组织纤维化,从而杀灭肿瘤,血管瘤是由于血管内皮细胞的异常增殖所致,平阳霉素可抑制血管内皮细胞增生发展,破坏血管瘤的血管内皮,破坏血管,其不良反应是剂量过大可致使肺组织纤维化^[5-6]。冷冻治疗:使用液氮冷冻肿瘤治疗,该治疗手段的优点是治疗后不留瘢痕,其缺点是穿透深度有限,仅仅适用于治疗表浅血管瘤^[7-8]。微波治疗:血管瘤为富水性组织,瘤体内血流缓慢,在微波导入时产生的热量远大于正常组织,瘤体内血液凝固,血栓形成。瘤体血管壁为热损伤,微波主要破坏瘤体血管的内壁,停止脉管的异常发育,而周围正常组织因含水少于瘤体组织,损伤较轻多可以自行修复^[9-10]。激光治疗:利用激光的热凝固原理照射血管瘤,假如病变的部位较深可采取瘤体内插入激光针激光照射凝固,但激光治疗设备价格贵,治疗后局部黏膜的充血水肿时间较长,致使局部的血痂形成,而且考虑到激光的特殊性质,治疗中要切断供氧以避免发生意外^[11-13]。

耳郭从内到外有 4 层,为弹性纤维软骨、软骨膜、皮下组织、皮肤,本组 18 例耳郭巨大血管瘤患者手术切除时发现血管瘤的基底部紧贴耳郭软骨膜,软骨膜为手术分离并切除血管瘤

时的重要组织层面,分离并切除血管瘤时,电凝灼此层的穿支血管瘤可以明显减少手术出血。

本组患者由于耳郭部的血管瘤,瘤体大,范围广,单用上述物理或药物治疗难以彻底治愈,因此所有患者均行手术切除血管瘤。保留耳郭背部软骨膜是耳后创面植皮成活的关键^[14-15],因此在剥离耳郭背部血管瘤时应尽量保留耳郭背面软骨膜。如不能保留背面软骨膜,那么作穿透性耳郭软骨网状打孔,再植皮,可以提高植皮的成活率。也可将耳郭后压,使耳郭背部创面与耳后乳突区肌膜贴合,弹力绷带固定 2 周,1 个月后将耳郭连同贴合的肌膜一并翻起,耳后创面植皮,竖起耳郭。

综上所述,作者认为耳郭血管瘤的治疗手段众多,应依据血管瘤大小、发病部位以及侵犯的范围选择合理的治疗方案,以最大限度去除血管瘤,保留耳郭形态。

参考文献

- [1] Ulrich H, Baumler W, Hohenleutner U, et al. Neodymium-YAG laser for hemangiomas and vascular malformations long term results[J]. J Dtsch Dermatol Ges, 2005, 3(6): 436-440.
- [2] Fonder MA, Mamelak AJ, Kazin RA, et al. Port wine stain associated dermatitis: implications for cutaneous vascular laser therapy[J]. Pediatr Dermatol, 2007, 24(4): 376-379.
- [3] 田勇泉. 耳鼻咽喉科学[M]. 北京: 人民卫生出版社, 2002: 114.
- [4] 金河天, 汤鹏飞. 鼻咽部海绵状血管瘤放疗病例分析[J]. 吉林医学, 2012, 33(31): 6841-6842.
- [5] 陈云锋. 平阳霉素治疗鼻及鼻窦海绵状血管瘤的临床研究[J]. 中外医学研究, 2013, 11(4): 12-13.
- [6] 胥淑贤. 平阳霉素碘油乳剂栓塞硬化治疗肝血管瘤 32 例护理[J]. 中国中医药现代远程教育, 2012, 10(23): 137-138.
- [7] 王告媛. 微波和液氮冷冻治疗血管瘤患者疗效比较[J]. 按摩与康复医学, 2012, 3(12): 145-146.
- [8] 刘进先, 陈艳芳. 确炎舒松-A 及液氮冷冻治疗婴幼儿海绵状血管瘤 300 例疗效观察[J]. 中国麻风皮肤病杂志, 2011, 27(4): 246.
- [9] 张平. 微波治疗小血管瘤的临床体会[J]. 中国卫生产业, 2012, 9(17): 107.
- [10] 滕里沙. 微波热凝治疗口腔颌面部血管瘤[J]. 按摩与康复医学, 2011, 2(24): 201-202.
- [11] 曹丽华, 张美华, 吕东, 等. 长脉冲 1064nmNd: YAG 激光治疗婴幼儿皮肤血管瘤 215 例疗效分析[J]. 临床皮肤科杂志, 2012, 41(9): 571-574.
- [12] 陈瑜, 刘翠萍, 李学华. 钬激光瘤内消融术治疗咽喉部血管瘤研究[J]. 中国社区医师: 医学专业, 2012, 14(32): 116.
- [13] 张菁, 仇荣星, 朱丽丽, 等. 两种激光治疗鼻中隔血管瘤疗效的比较[J]. 中国眼耳鼻喉科杂志, 2007, 7(3): 162-163.
- [14] 薛峰, 庄洪兴, 蒋海越, 等. 伴巨大发育畸形耳血管瘤的切除与整形治疗[J]. 中国临床康复, 2006, 10(36): 23.
- [15] 宋建星, 白晋. 耳后皮瓣移植一期修复耳郭内软组织缺损[J]. 中国组织工程研究与临床康复, 2007, 11(29): 5831.