

· 临床探讨 · DOI:10.3969/j.issn.1672-9455.2018.12.032

经阴道彩色多普勒超声检查逼尿肌厚度对膀胱过度活动症的诊断效能分析*

蔡莹莹¹, 周丽红², 陈莹¹, 刘滨月^{1△}

(1. 广东省深圳市龙岗中心医院超声科 518100; 2. 广东省深圳市龙岗妇幼保健院超声科 518100)

摘要:目的 分析经阴道彩色多普勒超声(彩超)检查逼尿肌厚度(DWT)对膀胱过度活动症(OAB)的诊断价值及诊断效能。**方法** 选取深圳市龙岗中心医院 2015 年 1 月至 2017 年 1 月收治的 110 例 OAB 患者作为 OAB 组,另选取同期在深圳市龙岗中心医院接受健康体检的 110 例健康已婚女性作为对照组,两组受检者均经阴道彩超测定 DWT,分析两组检测结果的差异性;计算经阴道彩超检查 DWT 诊断 OAB 的最佳临界值(约登指数)、诊断效能指标及受试者工作特征曲线(ROC 曲线)下面积(AUC),以评估诊断价值,根据诊断临界值回顾性统计诊断结果,并分析与入组数据(金标准)间的一致性,同时绘制 ROC 曲线图;评估 OAB 组患者病情程度并分析与 DWT 的相关性。**结果** OAB 患者 DWT 明显高于对照组,差异有统计学意义($P < 0.05$)。DWT 对于 OAB 具有较高诊断价值($AUC \geq 0.9, P < 0.05$);最佳诊断临界值(约登指数) $DWT \geq 2.07$ mm。以 $DWT \geq 2.07$ mm 为 OAB 诊断标准,本组资料诊断符合率为 88.64%,敏感度为 81.82%,特异度为 95.45%;DWT 诊断结果与金标准具有较高的一致性($0.6 < Kappa \leq 0.8, P < 0.05$)。OAB 组患者病情程度膀胱过度活动症状评分与 DWT 之间具有高度相关性($r > 0.8, P < 0.05$)。**结论** 阴道彩超检查 $DWT \geq 2.07$ mm 时可作为膀胱过度活动症的诊断标准,这一诊断标准所得诊断结果与金标准之间具有高度一致性,且与 OAB 病情程度具有高度相关性。

关键词:彩色多普勒超声检查; 经阴道超声检查; 逼尿肌厚度; 膀胱过度活动症**中图分类号:** R694; R445.1**文献标志码:** A**文章编号:** 1672-9455(2018)12-1806-03

膀胱过度活动症(OAB)是以尿急、尿频、夜尿次数增多或在急迫时出现尿失禁的一组综合征^[1-3]。患者可因 OAB 造成身心痛苦,严重干扰和影响其正常生活。因此,正确鉴别诊断、积极治愈 OAB 是医务工作者的职责。目前诊断 OAB 多以压力-流率测定(PFS)为主。临床应用实践证明,PFS 为有创性检查,虽然准确性较高,但会引起部分患者发热、血尿、疼痛不适。中老年患者对 PFS 适应性差,PFS 应用价值较低。经阴道彩色多普勒超声(彩超)检查为无创性检查技术,具有准确性高又可克服 PFS 的诸多不足,且广大患者易于接受。目前经阴道彩超在多种女性膀胱疾病的临床检查中均有广泛应用^[4-6]。鉴于经阴道彩超检查存在以上优势,因此,在诊断 OAB 中的应用前景比较广阔。本研究探讨经阴道彩超检查在女性 OAB 患者中的临床诊断效能,现报道如下。

1 资料与方法

1.1 一般资料 选取深圳市龙岗中心医院 2015 年 1 月至 2017 年 1 月收治的 110 例 OAB 患者作为 OAB 组,另选取同期在深圳市龙岗中心医院接受健康体检的 110 例健康已婚女性作为对照组。对照组受检者年龄 35~58 岁,平均(48.81±4.26)岁;有生育史 96 例,有泌尿系疾病史 31 例,有宫颈炎、阴道炎疾病史

69 例。OAB 组患者年龄 35~58 岁,平均(48.13±4.08)岁;有生育史 98 例,有泌尿系疾病史 32 例,有宫颈炎、阴道炎疾病史 71 例。两组研究对象的年龄、病史等一般资料比较,差异均无统计学意义($P > 0.05$),具有可比性。

1.2 诊断、纳入和排除标准

1.2.1 诊断标准 参照《中国泌尿外科疾病诊断治疗指南》中关于 OAB 的诊断标准^[7]。

1.2.2 纳入标准 (1)已婚女性;(2)在完全知晓本研究内容的基础上自愿加入并签署知情同意书;(3)OAB 组患者均符合上述诊断标准中的相关临床表现;(4)对照组受检者体检结果完全正常。

1.2.3 排除标准 (1)经阴道彩超禁忌证者或阴道先天结构异常者;(2)无性生活史的患者及男性患者;(3)合并恶性肿瘤、心脑血管系统重症疾病、心肺肝肾重症疾病、泌尿系统及其他重症疾病的患者;(4)合并盆底部脏器组织脱垂及其他可影响排尿功能疾病的患者;(5)腰骶部手术或外伤恢复期患者;(6)合并精神疾病、沟通障碍、意识功能障碍者;(7)入组前两组研究对象有抗胆碱能类药物应用史者。

1.3 方法

1.3.1 超声检查 指导全部受检者排空膀胱;检查

* 基金项目:广东省深圳市龙岗区科技计划医疗卫生资助项目(201406103001020)。

△ 通信作者,E-mail:lbyxcb@163.com。

时受检者取膀胱截石位,膀胱内尿量少于 50 mL 时开始检查。使用彩超诊断,将超声探头轻柔推入受检者阴道内,探头设置为 7.5 MHz,对膀胱三角区、顶部、前壁等进行详细探查,测量各处逼尿肌厚度(DWT),均测量 3 次取平均值,同时观察各处是否有其他病变。

1.3.2 诊断效能分析方法 比较分析两组对象 DWT 检测的组间差异;计算经阴道彩超检查 DWT 诊断 OAB 的约登指数及受试者工作特征曲线(ROC 曲线)下面积(AUC),以评估诊断价值,同时绘制 ROC 曲线图。根据本研究所得诊断临界值回顾性统计本组资料的诊断结果,并分析与入组数据(金标准)间的一致性,计算诊断效能指标:符合率、敏感度、特异度、误诊率及漏诊率。评估 OAB 组患者病情程度,并分析与 DWT 间的相关性。AUC 标准:0.5 < AUC ≤ 0.7 为具有诊断价值,0.7 < AUC < 0.9 为具有中等诊断价值,AUC ≥ 0.9 为具有高度诊断价值。OAB 病情程度依据《膀胱过度活动症状评分(OABSS)》评估,得分越高表明病情越严重^[8]。相关性标准:以 |r| > 0.8 时为高度相关,0.5 < |r| ≤ 0.8 为中度相关,0.3 < |r| ≤ 0.5 为低度相关,|r| ≤ 0.3 为不相关。一致性标准:0.8 < Kappa ≤ 1.0 为极高一致性,0.6 < Kappa ≤ 0.8 为较高一致性,0.4 < Kappa ≤ 0.6 为中等一致性,Kappa < 0.4 为较低一致性。

1.4 统计学处理 采用 SPSS17.0 软件进行统计学计算分析;其中两组 DWT 比较以 Kolmogorov-Smirnov 检验是否符合正态分布,以 ANOVA 检验方差齐性,符合正态分布的方差齐性数据以 $\bar{x} \pm s$ 描述,采用独立样本 t 检验;约登指数、AUC 均以 ROC 曲线图分析;一致性分析以 Kappa 检验;相关性采取 Pearson 分析。校验水准 $\alpha = 0.05$,以 $P < 0.05$ 为差异有统计学意义。

2 结 果

2.1 DWT 测量 OAB 患者 DWT 为 (2.38 ± 0.33) mm,明显高于对照组的 (1.71 ± 0.24) mm,差异有统计学意义 ($t = 17.410, P < 0.05$)。

2.2 不同 DWT 的敏感度与特异度比较 DWT 对于 OAB 具有高度诊断价值,AUC = 0.939,95% CI: 0.909 ~ 0.969, $P = 0.000$,约登指数 = 2.070,具体 ROC 分析统计见表 1,ROC 曲线图见图 1。

表 1 ROC 曲线分析统计值

DWT(mm)	敏感度(%)	特异度(%)
1.69	100.00	40.90
1.99	86.40	90.90
2.07	81.80	95.50
2.25	68.20	100.00
2.55	36.40	100.00

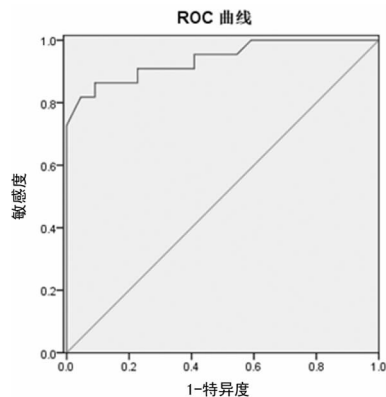


图 1 经阴道彩超检查 DWT 诊断 OAB 的 ROC 曲线

2.3 约登指数诊断效能 以 DWT ≥ 2.07 mm 为 OAB 诊断标准,本组资料诊断符合率为 88.64%,敏感度为 81.82%,特异度为 95.45%,误诊率为 4.55%,漏诊率为 18.18%;DWT 诊断结果与金标准间具有较高一致性,0.6 < Kappa ≤ 0.8, $P < 0.05$ 。诊断结果对比交叉见表 2。

表 2 阴道彩超结果与金标准的一致性分析标准交叉(n)

阴道彩超	金标准		合计
	阳性	阴性	
阳性	90	5	95
阴性	20	105	125
合计	110	110	220

2.4 相关性分析 OAB 组患者病情程度的 OABSS 为 3.10 ~ 15.90 分,平均 (9.00 ± 4.80) 分,与 DWT 之间有高度相关性 ($r = 0.928 > 0.8, P < 0.05$),线性相关散点图见图 2。

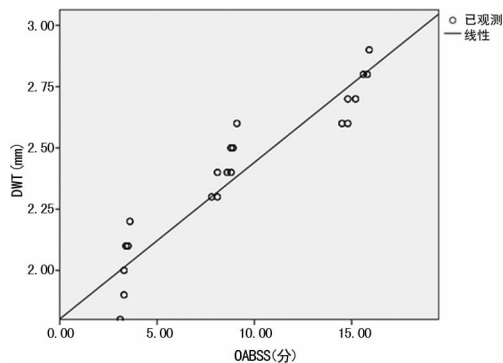


图 2 DWT 与 OABSS 相关性线性散点图

3 讨 论

膀胱为人体储尿器官,呈囊形结构,膀胱壁由平滑肌组成,其开口与尿道相通处有括约肌群可控制尿液的储存与排出^[9-11]。成人的储尿、排尿机制是由膀胱的刺激及反射和中枢神经调节控制而产生,膀胱的尿液充盈及排空受交感、副交感等植物神经的平衡调控。由此可推测,OAB 紧迫性尿失禁与逼尿肌 M 受

体的活跃有关。另外, OAB 的发生与膀胱内膜敏感, 盆底肌或尿道平滑肌欠稳定, 精神因素、激素分泌失衡有关。OAB 给患者的精神带来很大困扰并影响患者的生活质量。我国成人中 OAB 的发病率为 5% 左右, 年龄及性别差异更明显, 40 岁以上女性更多见^[12-13]。如果不积极干预和治疗 OAB, 会并发泌尿系统感染、周边皮肤感染等, 可使 OAB 病情更加复杂。一直以来, OAB 的临床诊断多以 PFS 为金标准。PFS 是一种有创的检查方法, 患者在做该检查时所产生的疼痛会比较剧烈, 部分患者还可引起体温升高、肉眼血尿等。PFS 检查的痛苦程度较高, 对耐受能力较差、免疫力较低的老龄患者, 此项检查宜应用于 OAB 术前、确诊等领域, 但不宜于临床检查、病情及疗效评估中应用。彩超属于无创检查手段, 具有重复性好、易于开展、诊断性良好、患者接受度高等明显优势^[14-15]。经阴道彩超检查同样为无创技术, 是指将超声探头置入阴道内进行详细观察的一种超声检查方式。经阴道彩超检查方式与经腹、经会阴的超声方式相比, 可获得更加清晰的检查图像及更为准确的测量结果。检查过程中医生能够更为详细精准地观察患者膀胱内逼尿肌的具体情况, 并且由于重复性好, 可用于 OAB 病情与疗效的评估。在临床应用中, 受检前患者无需充盈膀胱, 因此检查效率更高, 并且患者更易于接受; OAB 患者以中年妇女多见, 由于多数患者有生育史, 其腹部脂肪较厚且部分患者可有瘢痕, 而经阴道入路可有效避免腹部脂肪、瘢痕等因素对超声图像、测量数据的干扰。经阴道超声在检查过程中较经腹超声舒适度偏低, 但可通过轻柔操作、增加润滑等方式克服, 因此, 患者的接受度并不受这一缺陷影响。患者对于经阴道彩超检查的耐受性更加理想、接受程度更高, 可提高 OAB 患者对诊断、治疗的依从性。

本研究结果表明, OAB 患者经阴道彩超测量 DWT 与健康同年龄段女性之间有明确的差异性, OAB 患者 DWT 检测结果更高, 提示 OAB 患者的逼尿肌较健康者厚。本研究对本组 OAB 患者以 OAB-SS 评估病情程度, 经 Pearson 分析证明 OABSS 得分与 DWT 具有高度正相关性, 说明随着 OAB 患者病情加重, 其 DWT 增厚。本组资料的 DWT 经 ROC 曲线分析结果表明, 当彩超检查 DWT ≥ 2.07 mm 时可诊断为 OAB, 这一标准与金标准间具有较高一致性, 诊断符合率为 88.64%, 敏感度为 81.82%, 特异度高达 95.45%; 通过 AUC 计算可知, 经阴道彩超测量 DWT 诊断 OAB 具有高度诊断价值。

综上所述, 经阴道彩超检查 DWT 对于 OAB 具有较高的诊断价值, 而且 DWT 与患者病情呈高度正相关。诊断准确性高、操作快捷、患者接受度高, 可在临床诊断、病情程度评估及疗效观察中推广应用。

参考文献

- [1] 汪美红. 行为疗法联合托特罗定治疗女性膀胱过度活动症伴急迫性尿失禁的疗效观察[J]. 检验医学与临床, 2015, 12(15): 2214-2215.
- [2] 方强, 陈志文. 膀胱过度活动症的诊断与药物治疗进展[J]. 西部医学, 2015, 27(2): 164-166.
- [3] 曾灿, 李显文, 张新明, 等. 膀胱过度活动症与尿液中神经生长因子相关性的临床分析[J]. 中国现代药物应用, 2017, 11(12): 52-53.
- [4] COSIMATO C, CIPULLO L A, TROISI J, et al. Ultrasonographic evaluation of urethrovesical junction mobility: correlation with type of delivery and stress urinary incontinence[J]. Int Urogynecol J, 2015, 26(10): 1495-1502.
- [5] LONE F, THAKAR R, WIECZOREK A P, et al. Assessment of urethral vascularity using 2D colour Doppler high-frequency endovaginal ultrasonography in women treated for symptomatic stress urinary incontinence: 1-year prospective follow-up study[J]. Int Urogynecol J, 2016, 27(1): 85-92.
- [6] GARCÍA MEJIDO J A, VALDIVIESO MEJIAS P, FERNÁNDEZ PALACÍN A, et al. Evaluation of isolated urinary stress incontinence according to the type of levator ani muscle lesion using 3/4D transperineal ultrasound 36 months postpartum[J]. Int Urogynecol J, 2017, 28(7): 1019-1026.
- [7] 张杰, 黄捷, 潘永军, 等. 经皮胫神经电刺激治疗女性膀胱过度活动症的临床疗效[J]. 检验医学与临床, 2017, 14(15): 2177-2179.
- [8] 刘茁, 田晓军, 马潞林, 等. 骶神经刺激治疗难治性膀胱过度活动症 9 例报告[J]. 中国微创外科杂志, 2017, 17(4): 322-324.
- [9] 刘真, 陈虹林, 吴巍, 等. 托特罗定联合电针治疗膀胱过度活动症临床观察[J]. 中国医学创新, 2015, 12(1): 52-53.
- [10] 王明风, 张继来, 程伟. 补脾益肾通淋汤配合托特罗定治疗对膀胱过度活动症患者 B 超观察的影响[J]. 湖北中医杂志, 2016, 38(1): 11-13.
- [11] 米未, 罗西, 魏波. 治疗膀胱过度活动症的 β_3 肾上腺素能受体激动剂 vibegron[J]. 现代药物与临床, 2017, 32(2): 347-350.
- [12] 林煦垚, 周也, 张明强, 等. 补中益气汤合五苓散治疗女性膀胱过度活动症的临床观察[J]. 黑龙江科技信息, 2017, 21(17): 39.
- [13] 侯瑞鹏, 李健, 李昭夷, 等. 膀胱过度活动症与尿液中神经生长因子相关性的临床研究[J]. 临床泌尿外科杂志, 2016, 31(2): 134-137.
- [14] 陈梅庄, 詹俊新. 经会阴四维超声在女性压力性尿失禁诊断中的应用价值[J]. 临床超声医学杂志, 2017, 19(5): 344-346.
- [15] 孙懿, 聂小鑫. 经阴道彩色多普勒超声诊断剖宫产切口瘢痕妊娠的临床价值[J]. 中国实用妇科与产科杂志, 2015, 31(2): 149-152.